

Меграбян
Ольга Андреевна

**ОСОБЕННОСТИ КЛИНИКИ, ДИАГНОСТИКИ И ЛЕЧЕНИЯ
РЕТРО- И МИКРОГНАТИИ НИЖНЕЙ ЧЕЛЮСТИ У ПАЦИЕНТОВ
С «НЕЗАВЕРШЕННЫМ» РОСТОМ ЛИЦЕВОГО СКЕЛЕТА**

14.01.14 – Стоматология

АВТОРЕФЕРАТ
диссертации на соискание ученой степени
кандидата медицинских наук

Пермь
2020

Работа выполнена в федеральном государственном бюджетном образовательном учреждении высшего образования «Пермский государственный медицинский университет имени академика Е.А. Вагнера» Министерства здравоохранения Российской Федерации

Научный руководитель:

доцент кафедры детской стоматологии и ортодонтии
ФГБОУ ВО «Пермский государственный медицинский
университет им. академика Е.А. Вагнера»
Минздрава России, доктор медицинских наук, доцент

**Ишмурзин
Павел Валерьевич**

Официальные оппоненты:

профессор кафедры ортодонтии ФГБОУ ВО «Московский
государственный медико-стоматологический университет
имени А.И. Евдокимова» Минздрава России,
доктор медицинских наук, доцент

**Польма
Людмила Владимировна**

доцент кафедры стоматологии детского возраста и орто-
донтии ФГБОУ ВО «Уральский государственный меди-
цинский университет» Минздрава России,
доктор медицинских наук, доцент

**Мягкова
Наталья Викторовна**

Ведущая организация:

Федеральное государственное бюджетное образовательное учреждение высшего образования
«Самарский государственный медицинский университет» Министерства здравоохранения
Российской Федерации

Защита диссертации состоится «_____» декабря 2020 г. в _____ часов на заседании
Диссертационного совета Д 208.067.01 при ФГБОУ ВО ПГМУ имени академика Е.А. Вагнера
Минздрава России (614990, Пермский край, г. Пермь, ул. Петропавловская, д. 26).

С диссертацией и авторефератом можно ознакомиться в библиотеке ФГБОУ ВО ПГМУ имени
академика Е.А. Вагнера Минздрава России (614990, Пермский край, г. Пермь, ул. Петропавлов-
ская, д. 26), на сайте университета www.psma.ru и www.vak.ed.gov.ru.

Автореферат разослан «_____» ноября 2020 г.

Ученый секретарь
Диссертационного совета Д 208.067.01
доктор медицинских наук, профессор

Мудрова Ольга Александровна

ОБЩАЯ ХАРАКТЕРИСТИКА РАБОТЫ

Актуальность темы исследования. Дистальная окклюзия зубных рядов является лидером по частоте встречаемости среди всех аномалий окклюзии как среди детей младшего возраста, так и среди подростков, достигая 37,3–70,0 % среди пациентов ортодонтического профиля, и относится к наиболее часто рецидивирующим (Персин Л.С., 1988; Айрапетова Я.Г., 2008; Данилова М.А., Ишмурзин П.В., 2012; Польша Л.В., 2011–2013; Попов С.А., 2013; Аверьянов С.В., Зубарева А.В., 2016; Аюпова Ф.С., 2016; Арсенина О.И., 2019). У 9–12-летних детей частота диагностики аномалии возрастает в два раза по сравнению с ранним периодом смены зубов (Зудина М.Н., 2000; Халиулина Е.Е., 2003; Анохина А.В., Хабибуллина Л.Ф., 2016). В формировании дистального соотношения зубных дуг важную роль играют скелетные диспропорции, приводящие к дисгармонии соотношения средней и нижней зон лица и нарушающие их эстетику. На долю скелетных форм данного вида аномалии приходится до 40 % случаев всех аномалий окклюзии (Данилова М.А., Горева О.Б., 2011; Польша Л.В., 2013). Нижнечелюстная микро- и ретрогнатия являются основным патогенетическим звеном в 45–65 % случаев гнатических видов дистального соотношения челюстных костей (Данилова М.А., Ишмурзин П.В., 2012; Арсенина О.И., 2016–2019). Наряду с морфологическими изменениями у детей страдают функции челюстно-лицевого комплекса, такие как дыхание, жевание, глотание, речь (Горева О.Б., 2011; Арсенина О.И., 2011–2019; Гиоева Ю.А., Ягублу И.А., 2015; Fabiani G. et al., 2017). В детском возрасте эти нарушения требуют особого внимания ортодонта, так как они отрицательно сказываются на физическом и психоэмоциональном состоянии подростков (Анохина А.В., Лосева Т.В., 2016; Иванов В.В., Ачкасов Е.Е., 2018).

Наибольший процент саморегуляции дистального соотношения зубных дуг наблюдается в возрасте от 2 до 5 лет, а с 5 до 10 лет ее темп снижается (Гонцова Э.Г., Семенюк В.М., 1992; Keerthi V.N. et al., 2016). В более старшем возрасте (10–12 лет) саморегуляция ретропозиции нижней челюсти возможна частично, причем лишь при величине сагиттальной щели до 3 мм, а в периоде сформированного постоянного прикуса феномен саморегуляции дистальной окклюзии зубных рядов невозможен (Ромахина Л.Г., 1997; Халиулина Е.Е., 2003).

Степень разработанности темы. При всем многообразии методов и способов лечения дистальной окклюзии зубных рядов процент посткоррекционных рецидивов остается достаточно высоким. Лишь в 60–65 % случаев вне зависимости от периода существования зубочелюстной системы ортодонтические мероприятия обеспечивают достижение оптимальных эстетических и функциональных результатов с их долгосрочной стабильностью (Зинченко А.Ю., 2003; Герасимова Л.П., Дубова О.М., Исакова Г.Р., 2007; Анохина А.В., Лосева Т.В., 2016; Gottlieb E.L. et al., 2004; Vock N.C., Ruf S., 2016).

В ранний период смены зубов и временного прикуса концепции лечения пациентов с дистальной окклюзией зубных рядов подразумевают в основном использование съемных ортодонтических аппаратов. Полноценное применение функционально действующих или комбинированного действия аппаратов часто затруднено в детском возрасте по нескольким причинам: нарушение смыкания губ, дефект произношения звуков, демотивация ребенка в семье и школе, неудобства пользования аппаратом из-за плохой фиксации, раздражения слизистой оболочки полости рта и необходимости снимать аппарат во время еды и общения. Также детям до 14 лет свойственна завышенная оценка своей внешности и связанная с этим низкая мотивация и комплаентность к ортодонтическому лечению. Все это приводит к прерыванию коррекции аномалии окклюзии вследствие нарушения протокола использования аппаратов вплоть до отказа от их применения (Польма Л.В., 2005–2013; Маркова М.В., 2011; Василенко Е.П., Токаревич И.В., 2010; Tulloch J.F., Proffit W.R., Phillips C., 2004).

С другой стороны, использование несъемных ортодонтических конструкций в периоды позднего сменного и постоянного прикуса при явных преимуществах имеют ряд недостатков – нарушают дикцию, ограничивают движения нижней челюсти, ухудшают гигиену полости рта, вызывает стрессовые реакции у подростков, что влияет на их успеваемость в школе, социальную адаптацию в обществе сверстников (Альветро Л., 2008; Арсенина О.И., Попова Н.В., 2014–2016; Рублева И.А., Персин Л.С., 2014; Andrade A.S., 2009).

Плюрализм мнений по поводу возраста пациентов для начала лечения скелетных форм дистальной окклюзии зубных рядов, ассоциированной с ретро- и микрогнатией нижней челюсти, его продолжительности и тактике делают данный вопрос актуальным, а изучение и оптимизация способов лечения данной аномалии окклюзии являются необходимыми для современной ортодонтии.

Цель исследования – совершенствование методов лечения пациентов с нижнечелюстной ретро- и микрогнатией в период «незавершенного» роста костей лицевого скелета.

Задачи исследования:

1. Представить клинико-рентгенологическую характеристику форм ретро- и микрогнатии нижней челюсти на основании оценки изменений в гнатической части черепа.
2. Изучить взаимосвязь гнатических и зубоальвеолярных параметров черепа у пациентов с ретро- и микрогнатией нижней челюсти в зависимости от типа лицевого скелета.
3. Определить изменения профиля мягких тканей лица у пациентов с ретро- и микрогнатией нижней челюсти в зависимости от типа роста челюстного комплекса.
4. Разработать и обосновать тактику лечебных мероприятий у пациентов с нижнечелюстной ретро- и микрогнатией в зависимости от стадии роста челюстно-лицевого комплекса.

5. Оценить эффективность предложенных дифференцированных подходов лечения пациентов с ретро- и микрогнатией нижней челюсти с учетом гностических и профилометрических показателей.

Научная новизна исследования. Впервые выделены клинико-рентгенологические формы нижнечелюстной ретро- и микрогнатии (удостоверение на рационализаторское предложение №2751 от 06.03.2018 г.).

Получены новые научные данные о характерных особенностях дентоальвеолярной части лицевого черепа у лиц с дистальной окклюзией зубных рядов, обусловленной ретро- и микрогнатией нижней челюсти, в зависимости от типа лицевого скелета.

Определены тенденции изменения архитектоники костных, зубных и мягкотканых элементов челюстно-лицевого комплекса у лиц с ретро- и микрогнатией нижней челюсти в процессе роста.

Предложен и защищен патентом РФ на изобретение (RU 2692983 С 1 от 28.06.2019 г.) «Способ определения дисгармонии профиля лица у пациентов с дистальной окклюзией зубных рядов», позволяющий прогнозировать изменение профиля в посткоррекционный период ортодонтического лечения по окончании роста челюстного комплекса.

Сформулированы принципы дифференцированного подхода к лечению пациентов с дистальной окклюзией зубных рядов, ассоциированной с ретро- и микрогнатией нижней челюсти, в зависимости от стадии роста лицевого скелета и проведена клиническая оценка их эффективности.

Сконструирован и защищен патентом РФ на полезную модель (RU 192685 U 1 от 25.09.2019 г.) «Несъемный аппарат для лечения дистальной окклюзии зубных рядов» для мезиального смещения нижней челюсти у лиц с гипердивергентным типом лицевого скелета.

Теоретическая и практическая значимость работы. Определены характерные особенности строения лицевого скелета, мягких тканей лица у пациентов с гнатическими формами дистальной окклюзии зубных рядов, обусловленной ретро- и микрогнатией нижней челюсти при различных типах вертикального взаимоотношения базисов челюстей.

Оценка тенденций изменения дентоальвеолярных и мягкотканых параметров челюстного комплекса у лиц с нижнечелюстной ретро- и микрогнатией в процессе роста лицевого скелета позволяет спрогнозировать результат лечения гнатических форм дистальной окклюзии зубных рядов. Показано, что горизонтальный вектор роста челюстно-лицевого комплекса является прогностически благоприятным, а вертикальный вектор прогностически неблагоприятным фактором исхода лечения пациентов с дистальным соотношением зубных дуг.

Предлагаемый способ уменьшения степени дивергентности челюстных костей позволяет изменить преимущественный вектор роста челюстного комплекса с неблагоприятного для лечения нижнечелюстной ретрогнатии вертикального на благоприятный горизонтальный (удостоверение на рационализаторское предложение № 2760 от 05.06.2018 г.).

Положения, выносимые на защиту:

1. У пациентов с дистальной окклюзией зубных рядов, обусловленной ретро- и/или микрогнатией нижней челюсти, тип лицевого скелета определяет особенности развития и макроархитектоники дентоальвеолярного комплекса, структуру предрасполагающих и этиологических факторов аномалии.

2. Учет типа лицевого скелета, потенциала роста челюстного комплекса и степени выраженности дистального соотношения зубных дуг обеспечивает построение эффективных подходов к лечению пациентов с дистальной окклюзией зубных рядов, ассоциированной с ретро- и/или микрогнатией нижней челюсти.

Методология и методы исследования. Диссертационное исследование проводилось по методологии системного подхода: поэтапно проанализированы данные литературы, степень разработанности и актуальности темы, определена концепция и сформулированы гипотезы исследования, определены дизайн, предмет и субъекты научной работы. В диссертации последовательно применены средства и методы научного познания, а также специальные клинические, инструментальные и статистические методы. Выводы сформулированы по итогам открытого линейного нерандомизированного когортного проспективного клинического исследования с элементами ретроспективного анализа.

Связь диссертационной работы с научными программами. Работа выполнена в рамках комплексной научно-исследовательской работы ФГБОУ ВО ПГМУ имени академика Е.А. Вагнера Минздрава России «Разработка и внедрение новых импортозамещающих технологий, методов и материалов для повышения уровня диагностики, профилактики и лечения, улучшения качества жизни стоматологических пациентов в различные возрастные периоды» (№ государственной регистрации 115030310055).

Специальность, которой соответствует диссертация. Область, методы и способы проведения исследований диссертационной работы относятся к специальности «Стоматология», соответствуют пп. 4 и 5 паспорта специальности 14.01.14 – Стоматология (медицинские науки).

Степень достоверности и апробация результатов. Степень достоверности результатов определяется репрезентативным объемом выборки, выбранным согласно рабочей гипотезе дизайном исследования, использованием адекватных и современных методов исследования и статистической обработки данных.

Основные положения и результаты исследования были изложены: на 91-й итоговой научно-практической конференции студентов, ординаторов, аспирантов, молодых ученых (до 35 лет) ПГМУ имени академика Е.А. Вагнера «Молодая наука – практическому здравоохранению» (Пермь, 2019), XX Съезде ортодонтотв России (Сочи, Красная Поляна, 2019), заседаниях кафедры детской стоматологии и ортодонтии ПГМУ имени академика Е.А. Вагнера (Пермь, 2018, 2020).

Апробация результатов диссертационной работы проведена на заседании научного координационного совета по стоматологии ФГБОУ ВО ПГМУ имени академика Е.А. Вагнера Минздрава России 24 марта 2020 г. (протокол № 4).

Личный вклад диссертанта в исследование. Планирование этапов диссертационного исследования, постановка цели, задач, определение научных гипотез и дизайна исследования осуществлены совместно с руководителем. Автором самостоятельно проведен анализ специальной медицинской литературы по направлению исследования, клиническое обследование 143 пациентов с дистальной окклюзией зубных рядов, ассоциированной с ретро- и/или микрогнатией нижней челюсти. Автором осуществлена расшифровка фотографий профиля и боковых телерентгенограмм головы лиц, включенных в исследование, реализованы протоколы лечения и оценена их эффективность. Научные положения и выводы основаны на результатах собственного исследования автора.

Полнота отражения положений диссертации в опубликованных работах. По материалам диссертации опубликовано 10 печатных работ, в том числе четыре – в изданиях, рекомендованных экспертным советом ВАК по медицине для опубликования результатов исследований по кандидатским диссертациям. Получен патент РФ на изобретение, патент РФ на полезную модель и пять удостоверений на рационализаторские предложения.

Внедрение результатов исследования. Диссертационное исследование выполнено на кафедре детской стоматологии и ортодонтии (заведующий кафедрой – проф. М.А. Данилова) ФГБОУ ВО ПГМУ имени академика Е.А. Вагнера Минздрава России (ректор – проф. И.П. Корякина).

Данные, полученные в диссертации, используются в работе отделения детской стоматологии им. Т.В. Шаровой стоматологической поликлиники ПГМУ, ООО «Стоматологическая клиника “Орто-центр”» (г. Пермь), ООО «Центр стоматологии “32 практика”» (г. Пермь).

Материалы диссертационного исследования внедрены в учебный процесс ряда профильных стоматологических кафедр ФГБОУ ВО ПГМУ имени академика Е.А. Вагнера (г. Пермь).

Объем и структура диссертации. Диссертация изложена на 138 страницах печатного текста, иллюстрирована 35 рисунками и 12 таблицами; состоит из введения, обзора литературы, материалов и методов исследования, двух глав собственных наблюдений, заключения, выводов,

практических рекомендаций и списка литературы. Библиография содержит 212 наименований, в том числе 119 – отечественных и 93 – зарубежных авторов.

СОДЕРЖАНИЕ ДИССЕРТАЦИОННОГО ИССЛЕДОВАНИЯ

Общая характеристика наблюдений и методы исследования

Последовательное решение задач диссертационного исследования выполнено с помощью открытого линейного нерандомизированного когортного проспективного клинического исследования с элементами ретроспективного анализа.

В проспективной части исследования приведены данные эффективности ортодонтического лечения 98 пациентов в возрасте от 5,5 до 16 лет (средний возраст составил $9,78 \pm 0,28$ года) с дистальной окклюзией зубных рядов (K07.2), обусловленной ретро- и/или микрогнатией нижней челюсти.

В ретроспективной части исследования приведены данные об изменениях архитектоники гнатической и дентоальвеолярной частей лицевого скелета 45 человек с дистальной окклюзией зубных рядов и ретро- и/или микрогнатией нижней челюсти в процессе роста челюстного комплекса при отсутствии ортодонтического лечения.

Критерии включения пациентов в исследование:

- гнатическая форма дистальной окклюзии зубных рядов 2-й и 3-й степени тяжести при значении угла *ANB* от 4 до 12° ;
- нормогнатия и нормопозиция верхней челюсти;
- ретрогнатия нижней челюсти (угол *SNB* менее 77°) – изолированная или в сочетании с нижнечелюстной микрогнатией;
- II–V стадии формирования шейных позвонков (*CS* 2–5);
- наличие информированного согласия на участие в клиническом исследовании и использования персональных данных в научных целях.

Критерии невключения пациентов в исследование:

- зубоальвеолярная форма дистальной окклюзии зубных рядов;
- гнатическая форма дистальной окклюзии зубных рядов 3-й степени тяжести при значении угла *ANB* более 12° и сагиттальным несоответствием зубных рядов во фронтальном отделе более 10 мм;
- нарушение положения и/или размеров верхней челюсти;
- норма-, антепозиция и/или нормогнатия нижней челюсти (угол *SNB* более 77°);
- асимметрия верхней или нижней челюстей;
- множественная первичная адентия и вторичное отсутствие зубов;
- I и VI стадии формирования шейных позвонков (*CS*1, *CS*6);

- ортодонтическое лечение в анамнезе;
- отсутствие информированного согласия на участие в клиническом исследовании.

Критерии исключения пациентов из исследования:

- отказ от участия в клиническом исследовании и предоставления персональных данных в научных целях;
- противопоказания к лучевым методам диагностики зубочелюстных аномалий.

Часть исследования, посвященная характеристикам челюстно-лицевой области у лиц с нижнечелюстной ретро- и/или микрогнатией описана в третьей главе. Пациенты были разделены на две группы наблюдения ($n=98$):

- 1-я группа – пациенты с нормо- и гиподивергентным типом лицевого скелета ($n=43$, из них 25 мальчиков и 18 девочек), средний возраст – $8,97 \pm 0,28$ года;
- 2-я группа – пациенты с гипердивергентным типом лицевого скелета ($n=55$, из них 31 мальчик и 24 девочки), средний возраст – $9,78 \pm 0,53$ года.

Выбор протокола лечения пациентов в проспективной части исследования проводили вне зависимости от типа лицевого скелета согласно стадии формирования шейных позвонков, что описано в четвертой главе, посвященной оценке эффективности предлагаемых алгоритмов лечения. Пациентов разделили на четыре группы:

- CS2-группа – пациенты со II стадией формирования шейных позвонков (ускорение), группу составили 15 мальчиков (средний возраст $6,0 \pm 0,7$ года) и 12 девочек (средний возраст $6,0 \pm 0,2$ года);
- CS3-группа – пациенты с III стадией формирования шейного отдела позвоночника (переходная). В группу включены 17 мальчиков (средний возраст $9,0 \pm 0,6$ года) и 14 девочек (средний возраст $8,1 \pm 0,3$ года);
- CS4-группа была составлена из пациентов с IV стадией формирования шейных позвонков (замедление). В группу были включены 8 мальчиков (средний возраст $12,2 \pm 0,6$ года) и 10 девочек (средний возраст $10,8 \pm 0,4$ года);
- CS5-группа – пациенты с V стадией формирования шейных позвонков (созревание), группу составили 16 мальчиков (средний возраст $14,2 \pm 0,4$ года) и 6 девочек (средний возраст $13,2 \pm 0,9$ года).

Участники групп CS2, CS3 рассматривались как пациенты «с высоким потенциалом роста», а групп CS4, CS5 – как пациенты «с низким потенциалом роста». В связи с делением пациентов на группы в зависимости от стадии формирования шейных позвонков, мы исключили из исследования фактор влияния пола и возраста пациента на сопоставимость и репрезентативность.

В ретроспективной части исследования парные телерентгенограммы головы пациентов в боковой проекции были разделены на две группы, согласно выделенным клинико-рентгенологическим формам дистальной окклюзии зубных рядов, ассоциированной с нижнечелюстной ретро- и/или микрогнатией:

- 1А группа – телерентгенограммы лиц с гиподивергентным и нормодивергентным типами лицевого скелета ($n=17$);

- 2Б группа – телерентгенограммы лиц с гипердивергентным типом лицевого скелета ($n=28$).

Клиническое исследование выполняли в соответствии с формализованной историей болезни ортодонтического пациента. Проведен анализ состояния здоровья, особое внимание обращали на анамнестические данные и выявление этиологических факторов дистальной окклюзии зубных рядов, в том числе продолжающих действовать в настоящее время.

Лицо в рамках клинического осмотра изучали в прямой проекции, профиль углубленно анализировали по стандартизированным фотографиям. В проспективной части исследования было проанализировано 196 телерентгенограмм головы пациентов в боковой проекции и 196 фотографий строгого профиля лица (по 98 до и после окончания активного периода лечения). Определение стадии формирования позвонков позволило провести стратификацию пациентов проспективной части исследования для выбора соответствующего протокола лечения.

В ретроспективной части работы ограничились определением треков изменений архитектуры дентоальвеолярной и гнатической части черепа у лиц с нижнечелюстной микро- и/или ретрогнатией при отсутствии ортодонтического лечения. Тенденции определялись путем оценки изменений угловых показателей телерентгенограмм этих лиц, выполненных в *CS1* и *CS6* периоды формирования шейных позвонков в выделенных клинико-рентгенологических группах нижнечелюстной микро- и/или ретрогнатии. Всего проанализировано 90 боковых телерентгенограмм (по 45, выполненных до и после окончания роста челюстно-лицевого комплекса).

Выбор конструкции ортодонтического аппарата в группах осуществляли с учетом типа лицевого скелета, величины сагиттального несоответствия во фронтальном отделе и стадии формирования шейных позвонков. Основным критерием выбора протокола лечения служил потенциал роста костей лицевого скелета, определенный по степени сформированности шейных позвонков. Лечение пациентов проведено с реализацией патогенетического принципа ортодонтического лечения с устранением «контролируемых» этиологических факторов. Прогнозирование изменения профиля в посткоррекционный период ортодонтического лечения по окончании роста челюстного комплекса выполнялось по авторской методике (патент РФ на изобретение RU 2692983 С 1 от 28.06.2019 г.).

Формирование базы данных и их обработка осуществлялась с использованием программ *Microsoft Office (Microsoft Corp., USA) – Microsoft Excel*, пакета *Stata/MP v.13.0 for Windows (Stata Corp. LP, USA)*. Для количественных признаков вычислялись среднее арифметическое значение (M), стандартная ошибка среднего (m). Для статистического анализа количественных данных использовали t -критерий Стьюдента и непараметрический U -критерий Манна–Уитни. Кластерный анализ проводили методом K -средних. Для качественных признаков рассчитывали абсолютную частоту проявления признака и величину в процентах. Статистическая значимость отличий между качественными переменными в группах небольшой размерности была оценена с помощью точного критерия Фишера. Для оценки корреляционных связей рассчитывали коэффициент корреляции Пирсона (r). В качестве пограничного уровня статистической значимости принимали значение $p \leq 0,05$.

Результаты собственных исследований и их обсуждение

На первом этапе диссертационного исследования проведено определение клинико-рентгенологических разновидностей гнатической формы дистальной окклюзии зубных рядов, обусловленной ретро- и/или микрогнатией нижней челюсти. При верификации клинико-рентгенологических форм дистальной окклюзии зубных рядов нулевая гипотеза была сформулирована следующим образом: характерные особенности архитектуры дентоальвеолярной части лицевого черепа у пациентов с ретро- и микрогнатией нижней челюсти не зависят от степени дивергенции челюстных костей.

В качестве анализируемых параметров были выбраны: инклинация резцов верхней и нижней челюстей, нижняя высота лица, наклон окклюзионной плоскости относительно Франкфуртской горизонтали и плоскости нижней челюсти.

Проведена кластеризация методом K -средних по вышеуказанным показателям. Выборка включала 143 наблюдения и являлась достаточной для корректного проведения кластерного анализа с уровнем достоверности $p=0,05$, по итогам которого получены два кластера, один из них состоит из пациентов, имеющих нормо- и гиподивергентный тип лицевого скелета, а второй включает в себя пациентов с гипердивергентным типом. Таким образом, можно заключить, что тип лицевого скелета обуславливает дентоальвеолярную архитектуру челюстного комплекса при наличии у пациента гнатической формы дистальной окклюзии зубных рядов вследствие ретро- и/или микрогнатии нижней челюсти. Нулевая гипотеза была отклонена, альтернативная гипотеза интеллектуально защищена рационализаторским предложением №2751 от 06.03.2018 г. «Классификация клинико-рентгенологических форм дистальной окклюзии зубных рядов, ассоциированной с нижнечелюстной микро- и ретрогнатией».

Согласно выделенным клинико-рентгенологическим формам проведено комплексное клиническо-рентгенологическое обследование, по результатам которого определено:

- для пациентов с дистальной окклюзией зубных рядов, обусловленной ретро- и/или микрогнатией нижней челюсти при гипо- или нормодивергентном типе лицевого скелета (1-я группа наблюдения проспективной части диссертационного исследования), анфас характерно симметричное, пропорциональное лицо с умеренно выраженными носогубными складками (100 %), умеренно выраженной (69,7 %) или подчеркнутой (30,3 %) супраметальной складкой и ненарушенным смыканием губ в состоянии физиологического покоя (100 %). Окклюзионно у таких пациентов определяли дистальное асимметричное (60,5 %) смыкание первых постоянных моляров в сагиттальной плоскости, тенденция к глубокому перекрытию во фронтальном отделе (32,5 %) и незначительное (до 3 мм) несовпадение средних линий верхнего и нижнего зубных рядов (83,7 %). Анализ показателей боковых телерентгенограмм головы выявил II скелетный класс (угол ANB составил в среднем $7,0 \pm 0,4^\circ$) с дистальным соотношением зубных дуг 2-й степени выраженности у 38 человек (88,4 %), 3-й степени – у 5 пациентов (11,6 %); нормопозицию верхней (угол SNA $83,0 \pm 1,2^\circ$) и ретропозицию нижней челюсти (угол SNB $75,0 \pm 1,0^\circ$); тенденцию к умеренно выраженной протрузии резцов нижней челюсти и ортоинклинации верхних резцов (угол $1/NL$ составил $70,5 \pm 21,1^\circ$, $1/ML$ – $80,4 \pm 3,4^\circ$); физиологическую величину межальвеолярной высоты во фронтальном и боковом отделах (значение угла OP составило $8,4 \pm 4,1^\circ$) и значений показателей нижней высоты лица и наклона окклюзионной плоскости (показатели углов $Xi-ANS/Xi-PM$ и $Go-Me/OcP$ составили $41,8 \pm 2,8^\circ$ и $15,0 \pm 2,3^\circ$ соответственно) (таблица 1, рисунок 1, а). Для профиля лица данной группы пациентов характерна тенденция к выпуклой форме (угол $gl-sn-pg$ равен $159 \pm 0,6^\circ$), уравновешенным значениям носогубного ($112,6 \pm 2,2^\circ$) и подборочно-губного ($121,8 \pm 3,1^\circ$) углов, правильным положением красной каймы губ относительно эстетической плоскости ($-2,6 \pm 0,5$ мм для верхней и $-0,4 \pm 0,6$ мм для нижней), ретроположением подбородка относительно подносовой вертикали ($-14,4 \pm 1,4$ мм) и относительным «дефицитом» толщины мягких тканей на уровне цефалометрической точки B при величине пропорции $A-sn / B-sm / Me-me$, равной $1,2 : 1,0 : 1,2$ (см. таблицу 1);

- для лиц с дистальной окклюзией зубных рядов, обусловленной ретро- и/или микрогнатией нижней челюсти и гипердивергентным типом лицевого скелета (2-я группа проспективной части диссертационного исследования), характерно симметричное, пропорциональное (45,5 %) или «аденоидное» (36,3 %) лицо с умеренно выраженными носогубными складками (85,5 %), сглаженной надподбородочной складкой (61,8 %), «двойным» контуром подбородка и нарушенной компетенцией губ в покое с чрезмерной экспозицией верхних резцов. В полости рта таких пациентов визуально определяли дистальное смыкание моляров в сагиттальной плоскости с тенденцией к минимальному резцовому перекрытию (30,9 %) и незначительным (до 3 мм) несовпадением центральных линий зубных рядов. На боковых телерентгенограммах головы выявлен II скелетный класс (угол ANB составил в среднем $7,6 \pm 0,4^\circ$) с дистальным соотношением зубных дуг

2-й степени выраженности у 45 человек (81,8 %), 3-й степени – у 10 (18,2 %); нормопозиция верхней челюсти (угол SNA $83,0 \pm 0,9^\circ$) и ретропозиция нижней (угол SNB $75,7 \pm 0,9^\circ$); ортоинклинация резцов обеих челюстей (угол $1/NL$ составил $71,7 \pm 11,4^\circ$, $1/ML$ – $85,4 \pm 3,2^\circ$); увеличение нижней высоты лица с ротацией окклюзионной плоскости по часовой стрелке (углы $Xi-ANS/Xi-PM$ и $Go-Me/OcP$ равны $50,8 \pm 2,6^\circ$ и $20,5 \pm 1,7^\circ$ соответственно); тенденция к увеличению зубоальвеолярной высоты в боковом отделе (значение угла OP составило $10,2 \pm 2,8^\circ$) (см. таблицу 1, рис. 1, б). На уровне мягких тканей для пациентов данной группы характерна тенденция к выпуклому профилю лица (угол $gl-sn-pg$ равен $161,3 \pm 1,3^\circ$) с ретрорасположением губ относительно эстетической плоскости ($-3,7 \pm 0,7$ мм для верхней и $-2,6 \pm 0,9$ мм для нижней), правильным значением носогубного ($109,0 \pm 2,4^\circ$) и уменьшенным значением подбородочно-губного ($105,0 \pm 5,3^\circ$) углов, задним положением подбородка относительно подносовой плоскости ($-9,7 \pm 1,9$ мм) и гармоничным распределением толщины мягких тканей профиля на уровне цефалометрических точек A , B и Me при величине пропорции $A-sn / B-sm / Me-me$, равной $1,1 : 1,0 : 1,0$ (см. таблицу 1).

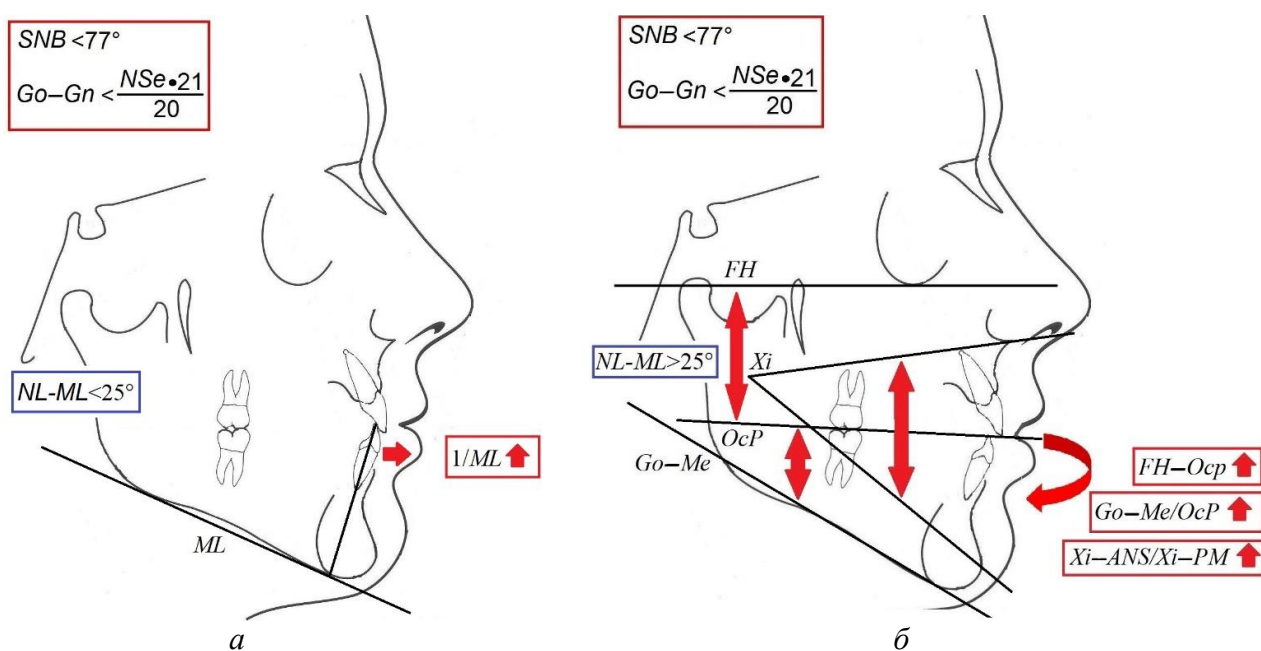


Рисунок 1 – Характерные рентгенологические изменения телерентгенограммы головы в боковой проекции пациентов с нижнечелюстной ретро- и/или микрогнатией:
 а – ассоциация с нормо- и гиподивергентным типом лицевого скелета,
 б – ассоциация с гипердивергентным типом лицевого скелета

Таблица 1 – Характеристика архитектоники лицевого скелета и профиля лица у пациентов с дистальной окклюзией зубных рядов, ассоциированной с ретро- и/или микрогнатией нижней челюсти

Показатель	1-я группа (n=43)	2-я группа (n=55)
<i>SNA</i> , °	83,0 ± 1,2	83,0 ± 0,9
<i>SNB</i> , °	75,0 ± 1,0	75,7 ± 0,9
<i>ANB</i> , °	7,0 ± 0,4	7,6 ± 0,4
<i>NSL-NL</i> , °	8,3 ± 3,2	7,9 ± 3,0
<i>NSL-ML</i> , °	30,0 ± 2,5	38,7 ± 3,5
<i>NL-ML</i> , °	20,5 ± 2,7	32,1 ± 1,7*
<i>I/NL</i> , °	70,5 ± 21,1	71,7 ± 11,4
<i>I/ML</i> , °	80,4 ± 1,4	85,4 ± 2,2*
<i>Xi-ANS/Xi-PM</i> , °	41,8 ± 2,8	50,8 ± 2,6*
<i>OcP-FH (OP)</i> , °	8,4 ± 4,1	10,2 ± 2,8
<i>Go-Me/OcP</i> , °	15,0 ± 2,3	20,5 ± 1,3*
<i>gl-sn-pg</i> , °	159,0 ± 0,6	161,3 ± 1,3
<i>V-угол</i> , °	21,3 ± 1,3	19,5 ± 2,1
<i>Ls-sn-cm</i> , °	112,6 ± 2,2	109,0 ± 2,4
<i>UL-n-ils</i> , °	124,0 ± 3,8	121,0 ± 5,9
<i>Li-ils-cL</i> , °	121,8 ± 3,1	105,0 ± 5,3*
<i>UL-E-line</i> , мм	-2,6 ± 0,5	-3,7 ± 0,7
<i>LL-E-line</i> , мм	-0,4 ± 0,6	-2,6 ± 0,9*
<i>UL-B-line</i> , мм	4,1 ± 0,4	3,3 ± 0,7
<i>LL-B-line</i> , мм	3,7 ± 0,6	1,8 ± 0,8
<i>UL-S-line</i> , мм	0,5 ± 0,4	-0,8 ± 0,6
<i>LL-S-line</i> , мм	1,4 ± 0,6	-0,9 ± 0,9
<i>Ls-snV</i> , мм	0,3 ± 0,5	0,1 ± 0,7
<i>Li-snV</i> , мм	-4,0 ± 0,8	-3,9 ± 1,0
<i>pg-snV</i> , мм	-14,4 ± 1,4	-9,7 ± 1,9
<i>sn-st</i> , мм	22,2 ± 0,5	20,5 ± 0,9
<i>A-sn</i> , мм	13,4 ± 0,5	13,8 ± 0,4
<i>B-sm</i> , мм	10,8 ± 0,4	12,4 ± 0,3*
<i>Me-me</i> , мм	13,1 ± 0,6	12,9 ± 0,3
<i>A-sn / B-sm / Me-me</i>	1,2 : 1,0 : 1,2	1,1 : 1,0 : 1,0*
<i>I-Me</i> , мм	36,3 ± 0,8	39,3 ± 0,5*

Примечание: * - различия статистически достоверны ($p \leq 0,05$).

Структурное представительство активно действующих этиологических факторов ретро- и/или микрогнатии нижней челюсти также было различно в зависимости от клинико-рентгенологической формы:

- при нормо- и гиподивергентном типе (1-я группа проспективной части исследования) на первый план выходят раннее удаление временных моляров на нижней челюсти (74,4 %) с одновременным нарушением функции жевания (81,4 %) и инфантильным глотанием (69,8 %);

- при гипердивергенции челюстных костей (2-я группа проспективной части исследования) ведущую роль играет ротовое дыхание (69,1 %) и неправильно зафиксированные двигательные реакции – вредные привычки (38,1 %) – сосание и прикусывание нижней губы, пальца.

Корреляционный анализ гнато- и профилометрических показателей в группах наблюдения установил (рисунок 2):

- сильную прямую связь между степенью дивергенции челюстных костей и передней межальвеолярной высотой ($r=0,7$);

- сильную обратную связь между типом лицевого скелета и величиной профильного угла ($r=-0,8$), позицией наиболее выступающей точки красной каймы нижней губы к плоскости эстетики ($r=-0,8$), толщиной мягких тканей на уровне цефалометричной точки В ($r=-0,9$), величиной подбородочно-губного угла ($r=-0,8$).

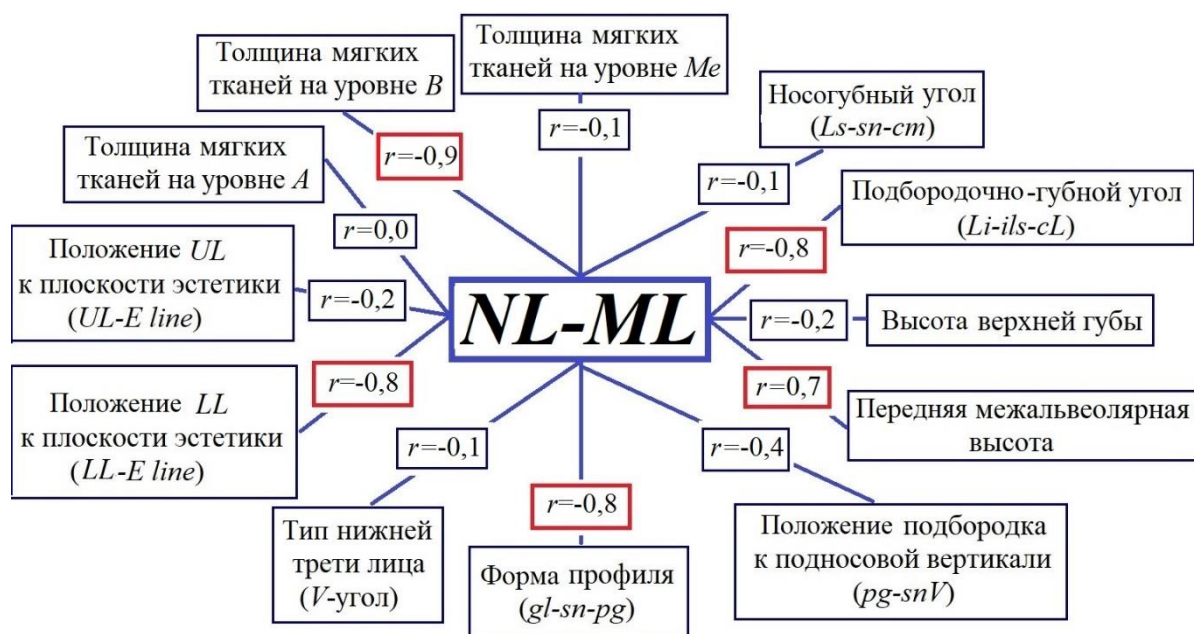


Рисунок 2 – Корреляционные связи параметров мягких тканей лица и типа лицевого скелета у пациентов с ретро- и/или микрогнатией нижней челюсти

Ретроспективная часть диссертационной работы демонстрирует тренды роста лицевого скелета у пациентов с дистальной окклюзией зубных рядов, сочетанной с ретро- и/или микрогнатией нижней челюсти при отсутствии ортодонтического лечения. Указано, что в процессе роста лицевого скелета тренд особенностей архитектуры гнатических и дентоальвеолярных компонентов челюстно-лицевого комплекса остается неизменным и задается изначально сформированной в период временного прикуса диспропорцией их положения у лиц с ретро- и микрогнатией нижней челюсти и нейтральным или горизонтальным вектором роста, а в случае вертикального вектора роста наблюдается усугубление дистального соотношения челюстных костей и их дивергенции с компенсаторной протрузией резцов обеих челюстей (рисунок 3). Таким образом,

благоприятным для лечения дистальной окклюзии зубных рядов, ассоциированной с нижнечелюстной ретро и/или микрогнатией, являются норма- или гиподивергентный тип лицевого скелета, а неблагоприятным – гипердивергентный тип.

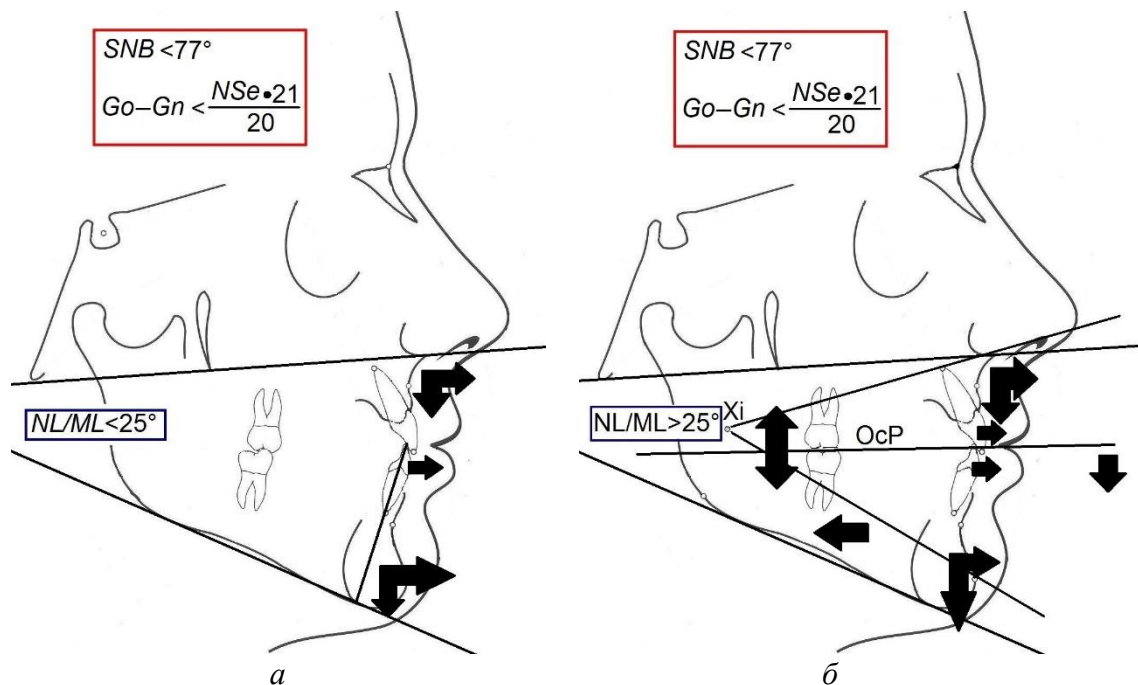


Рисунок 3 – Тенденции изменения архитектоники дентоальвеолярных элементов у лиц с ретро- и/или микрогнатией нижней челюсти в процессе роста костей лицевого скелета:
 а – норма-/гиподивергентный тип лицевого скелета,
 б – гипердивергентный тип лицевого скелета

Определение протокола ортодонтического лечения пациентов осуществляли с учетом клинико-рентгенологической формы нижнечелюстной ретро- и/или микрогнатии, величины сагиттального несоответствия во фронтальном отделе и стадии формирования шейных позвонков. Основным критерием выбора тактики лечения служил потенциал роста костей лицевого скелета, определенный по степени сформированности шейных позвонков.

Поскольку CS2–5-стадии формирования шейных позвонков подразумевают реализацию патогенетического принципа лечения, направленного на модификацию роста и положения нижней челюсти в пространстве черепа и роста альвеолярных отростков, то исходя из треков развития челюстно-лицевого комплекса пациентов с дистальной окклюзией зубных рядов, ассоциированной с ретро- и/или микрогнатией нижней челюсти, ориентированность ортодонтических мероприятий была различной в зависимости от клинико-рентгенологической формы:

- при нормо- и гиподивергентном типе – это смещение нижней челюсти мезиально с удержанием нижних резцов в изначальной инклинации: в этом случае определяемая до лечения протрузия нижнечелюстных резцов нивелируется при росте апикального базиса нижней челюсти;

- при гипердивергентном типе – это в первую очередь предупреждение дальнейшего увеличения степени дивергенции челюстных костей и, как следствие, дистальной диспропорции положения их базисов. При данной клинко-рентгенологической форме на начальном этапе коррекции аномалии осуществляли «перевод» вертикального вектора роста челюстно-лицевого комплекса в нейтральный или горизонтальный, что достигалось интрузией первых постоянных моляров верхней (и нижней) челюстей. Затем выполняли мезиальное смещение нижней челюсти с протективными в отношении протрузии нижнечелюстных резцов мероприятиями, аналогичными при нормо- или гиподивергентном типе лицевого скелета.

Вышесказанное позволило рационально оценить эффективность дифференцированного подхода к лечению пациентов с дистальной окклюзией зубных рядов, ассоциированной с ретро- и/или микрогнатией нижней челюсти, согласно стадиям роста челюстно-лицевого комплекса, а не клинко-рентгенологических форм.

Средняя продолжительность активного периода лечения пациентов в группах составила $2,7 \pm 0,9$ года.

Пациентам *CS2*-группы ($n=27$, из них 15 мальчиков и 12 девочек) в качестве лечебных аппаратов были предложены РФФ или *LM*-активаторы (низкая модель). Протокол использования аппаратов – во внеучебное время и во время сна. По окончании активного периода лечения позитивные изменения зафиксированы на боковых телерентгенограммах головы (таблица 2): угол *SNB* составил $80,9 \pm 1,5^\circ$, *ANB* – $4,3 \pm 0,2^\circ$, прирост значения отрезка *Go–Gn* $7,6 \pm 1,3$ мм. Нижняя губа улучшила свое положение на $2,87 \pm 0,18$ мм, подбородок на $4,01 \pm 0,15$ мм, угол профиля лица увеличился на $5,20 \pm 0,23^\circ$, угол выпуклости профиля лица уменьшился на $3,98 \pm 0,45^\circ$. За период лечения у всех пациентов достигнуто правильное перекрытие резцов и смыкание моляров в сагиттальной плоскости.

Пациентам *CS3*-группы ($n=31$, из них 17 мальчиков, 14 девочек) – в качестве аппарата выбора были предложены твин-блок или последовательное применение активатора Андресена–Гойпля и *LM*-активатора (низкая модель). Рекомендуемый протокол использования твин-блока (или активатора Андресена–Гойпля): 20–22 часа в сутки, за исключением приема пищи и гигиенических процедур полости рта; *LM*-активатора – во внеучебное время и во время сна. За период лечения положение нижней губы стало менее ретрузионным на $1,87 \pm 0,17$ мм, подбородка – на $5,3 \pm 0,37$ мм, угол профиля лица увеличился на $8,8 \pm 0,39^\circ$, угол выпуклости профиля нижней трети уменьшился на $4,71 \pm 0,26^\circ$ (см. таблицу 2). На боковых телерентгенограммах головы определен первый скелетный класс (угол *ANB* составил $3,2 \pm 0,8^\circ$) и нормопозиция нижней челюсти

(угол SNB равен $81,3 \pm 0,6^\circ$), прирост длины тела нижней челюсти по отрезку $Go-Gn$ составил $6,8 \pm 2,5$ мм. За период лечения у 26 пациентов (83,8 %) достигнуто нейтральное смыкание моляров и правильное перекрытие резцов, у остальных 5 человек соотношение моляров в сагиттальной плоскости сохранилось дистальным.

Таблица 2 – Изменение гнато- и профилометрических параметров при лечении пациентов $CS2$ - и $CS3$ -групп

Показатель	$CS2$ -группа		$CS3$ -группа	
	до лечения	после лечения	до лечения	после лечения
$gl-sn-pg, ^\circ$	$158,61 \pm 0,41$	$163,81 \pm 0,30$	$158,79 \pm 0,41$	$167,79 \pm 0,40^*$
V -угол, $^\circ$	$22,58 \pm 0,52$	$18,60 \pm 0,49$	$22,04 \pm 0,63$	$17,33 \pm 0,45$
$Li-snV$, мм	$-4,08 \pm 0,32$	$1,12 \pm 0,25^*$	$-3,29 \pm 0,27$	$-1,42 \pm 0,22$
$pg-snV$, мм	$-10,79 \pm 0,47$	$-5,59 \pm 0,31^*$	$-9,79 \pm 0,47$	$4,49 \pm 0,42^*$
$ANB, ^\circ$	$7,7 \pm 0,5$	$4,3 \pm 0,2^*$	$7,5 \pm 0,4$	$3,2 \pm 0,8^*$
$SNA, ^\circ$	$83,0 \pm 1,2$	$83,3 \pm 0,9$	$82,0 \pm 1,0$	$82,5 \pm 1,5$
$SNB, ^\circ$	$73,2 \pm 1,1$	$80,9 \pm 1,5$	$72,3 \pm 0,8$	$81,3 \pm 0,6^*$
$\Delta Go-Gn$, мм	-	$7,6 \pm 1,3$	-	$6,8 \pm 2,5$
$OcP-FH, ^\circ$	$8,2 \pm 4,0$	$7,9 \pm 1,6$	$10,2 \pm 2,8$	$9,8 \pm 4,0$
$Go-Me/OcP, ^\circ$	$16,3 \pm 2,4$	$15,0 \pm 2,3$	$19,5 \pm 5,3$	$17,0 \pm 2,1$

Примечание: * - различия значений до и после лечения достоверны, $p < 0,05$.

В $CS4$ -группе наблюдения ($n=18$, из них 8 мальчиков, 10 девочек) основным ортодонтическим аппаратом являлась брекет-система. Аппарат фиксировался на зубные ряды после достижения правильного вертикального соотношения первых постоянных моляров. У лиц с гипердивергентным типом лицевого скелета вначале выполняли интрузию первых постоянных моляров, в том числе с применением ортодонтических имплантатов или тонкостенных коронок со сглаженной окклюзионной поверхностью (рационализаторское предложение № 2760 от 05.06.2018 г.). В зависимости от величины сагиттального несоответствия применяли ранние межчелюстные эластики с вектором по II классу, или проводили мезиальное смещение нижней челюсти с помощью несъемных корректоров II класса (*Forsus* II и несъемный аппарат для лечения дистальной окклюзии зубных рядов авторской конструкции (патент РФ на полезную модель RU 192685 U 1 от 25.09.2019 г.). За период лечения положение нижней губы стало менее ретрузионным на $1,19 \pm 0,25$ мм, подбородка – на $3,3 \pm 0,37$ мм; угол профиля лица увеличился на $7,8 \pm 0,41^\circ$, угол выпуклости профиля нижней трети уменьшился на $3,45 \pm 0,15^\circ$. На боковых телерентгенограммах головы определен первый скелетный класс (угол ANB составил $3,8 \pm 0,4^\circ$) и нормопозиция нижней челюсти (угол SNB равен $79,6 \pm 0,5^\circ$), прирост длины тела нижней челюсти $Go-Gn$ составил $2,3 \pm 1,0$ мм (таблица 3). За период лечения оптимальное соотношение первых постоянных моляров (как по I классу Энгля) и правильное перекрытие резцов достигнуто у всех пациентов.

В CS5-группе ($n=22$, из них 16 мальчиков, 6 девочек) ввиду крайне «низкого потенциала» роста челюстного комплекса компенсацию дистальной окклюзии с реализацией патогенетического принципа лечения проводили при величине сагиттального несоответствия менее 6 мм, основным ортодонтическим аппаратом являлась брекет-система, которая фиксировалась на оба зубных ряда по достижению правильного вертикального соотношения первых постоянных моляров. Достижение правильного сагиттального соотношения моляров происходило с использованием несъемных корректоров II класса (*Forsus II*, несъемный аппарат для лечения дистальной окклюзии зубных рядов авторской конструкции (патент РФ на полезную модель RU 192685 U 1 от 25.09.2019 г.) или межчелюстной эластической тяги по II классу, применяемой во второй половине активного периода ортодонтического лечения. У лиц с гипердивергентным типом лицевого скелета вначале выполняли интрузию первых постоянных моляров, а затем проводили мезиальное перемещение нижней челюсти или нижнего зубного ряда. У лиц с сагиттальным несоответствием во фронтальном отделе более 6 мм и CS5-стадией формирования шейных позвонков ортодонтическое лечение не проводили до окончания роста костей лицевого черепа (CS6-стадии). За период лечения положение нижней губы стало менее ретрузионным на $0,89 \pm 0,17$ мм, подбородка – на $2,50 \pm 0,55$ мм; угол профиля лица увеличился на $4,40 \pm 0,74^\circ$, угол выпуклости профиля нижней трети уменьшился на $2,81 \pm 0,15^\circ$. На боковых телерентгенограммах головы определен первый скелетный класс (угол *ANB* составил $4,0 \pm 0,8^\circ$) и нормопозиция нижней челюсти (угол *SNB* равен $77,9 \pm 0,6^\circ$), прирост длины тела нижней челюсти *Go–Gn* составил $0,8 \pm 0,5$ мм (таблица 3).

Таблица 3 – Изменение гнато- и профилометрических параметров при лечении пациентов CS4- и CS5-групп

Показатель	CS4-группа		CS5-группа	
	до лечения	после лечения	до лечения	после лечения
<i>gl–sn–pg</i> , °	$160,19 \pm 0,42$	$167,99 \pm 0,41$	$160,21 \pm 0,57$	$164,61 \pm 0,82$
<i>V</i> -угол, °	$22,57 \pm 0,17$	$19,12 \pm 0,16$	$22,12 \pm 0,18$	$19,31 \pm 0,16$
<i>Li–snV</i> , мм	$-4,18 \pm 0,32$	$-2,99 \pm 0,29$	$-4,10 \pm 0,32$	$-3,21 \pm 0,25$
<i>pg–snV</i> , мм	$-8,92 \pm 0,56$	$-5,62 \pm 0,47^*$	$-9,08 \pm 0,45$	$-6,58 \pm 0,50$
<i>ANB</i> , °	$7,6 \pm 0,5$	$3,8 \pm 0,4^*$	$7,8 \pm 0,3$	$4,0 \pm 0,8^*$
<i>SNA</i> , °	$82,0 \pm 2,2$	$83,3 \pm 1,6$	$83,0 \pm 1,0$	$83,5 \pm 1,5$
<i>SNB</i> , °	$74,1 \pm 0,6$	$79,6 \pm 0,5^*$	$74,9 \pm 0,2$	$77,9 \pm 0,6$
$\Delta Go–Gn$, мм	-	$2,3 \pm 1,0$	-	$0,8 \pm 0,5$
<i>OcP–FH</i> , °	$8,2 \pm 4,0$	$7,9 \pm 1,6$	$10,2 \pm 2,8$	$9,8 \pm 4,0$
<i>Go–Me/OcP</i> , °	$16,3 \pm 2,4$	$15,0 \pm 2,3$	$19,5 \pm 5,3$	$17,0 \pm 2,1$

Примечание: * - различия значений до и после лечения достоверны, $p < 0,05$.

ВЫВОДЫ

1. Тип лицевого скелета обуславливает дентоальвеолярную макроархитектонику челюстного комплекса у пациента с гнатической формой дистальной окклюзии зубных рядов вследствие ретро- и/или микрогнатии нижней челюсти.

2. Для пациентов с дистальной окклюзией зубных рядов, обусловленной ретро- и/или микрогнатией нижней челюсти, при гипо- или нормодивергентном типе лицевого скелета характерна тенденция к умеренно выраженной протрузии резцов нижней челюсти и ортоинклинации верхних резцов, правильная величина межальвеолярной высоты во фронтальном и боковом отделах, физиологическое значение показателей нижней высоты лица и наклона окклюзионной плоскости; при гипердивергентном типе определяется ортоинклинация резцов обеих челюстей, увеличение нижней высоты лица с ротацией окклюзионной плоскости по часовой стрелке и тенденцией к увеличению зубоальвеолярной высоты в боковом отделе.

3. Профиль лица пациентов с дистальной окклюзией зубных рядов, обусловленной ретро- и/или микрогнатией нижней челюсти, при гипо- или нормодивергентном типе лицевого скелета имеет тенденцию к вогнутой форме, уравновешенному значению носогубного и подбородочно-губного углов и положению красной каймы губ относительно эстетической плоскости, ретроположению подбородка относительно подносовой вертикали и относительному «дефициту» толщины мягких тканей на уровне цефалометрической точки *B*; при гипердивергентном типе характерна тенденция к выпуклому профилю с ретрорасположением губ относительно эстетической плоскости, правильному значению носогубного и уменьшенному значению подбородочно-губного углов, заднему положению подбородка относительно подносовой плоскости и гармоничному распределению толщины мягких тканей профиля на уровне цефалометрических точек *A*, *B* и *Me*.

4. Эффективную тактику лечения пациентов с нижнечелюстной ретро- и микрогнатией в зависимости от стадии роста челюстно-лицевого комплекса обеспечивает последовательное достижение правильного вертикального соотношения моляров и мезиальное смещение нижней челюсти с учетом потенциального объема ее сагиттального перемещения, уменьшающегося по мере созревания шейных позвонков.

5. Комплекс лечебных ортодонтических мероприятий, включающих авторские и стандартные методики и реализуемых последовательно у пациентов с дистальным соотношением зубных дуг, вследствие ретро- и/или микрогнатии нижней челюсти обеспечивает достижение хороших морфофункциональных и эстетических результатов.

ПРАКТИЧЕСКИЕ РЕКОМЕНДАЦИИ

1. При лечении пациентов с дистальной окклюзией зубных рядов, ассоциированной с ретрогнатией нижней челюсти и гипердивергентным типом лицевого скелета, необходимо последовательно провести интрузию первых постоянных моляров верхней и нижней челюстей, а затем мероприятия по мезиальному смещению нижней челюсти.

2. У пациентов с дистальной окклюзией зубных рядов, ассоциированной с ретро- и/или микрогнатией нижней челюсти и вертикальным типом роста челюстных костей в *CS3-* и *CS4-* стадии формирования шейных позвонков, рекомендуется использовать несъемный корректор II класса авторской модификации, позволяющий одновременно осуществить мезиальное смещение нижней челюсти и интрузию первых постоянных моляров верхней челюсти.

3. Для прогнозирования изменений гармонии профиля лица пациентов с дистальной окклюзией зубных рядов рекомендуется использовать оригинальную методику оценки гармонии профиля, учитывающую проекционную длину носа и сагиттальное положение подбородка.

4. При выборе патогенетического или симптоматического принципов лечения дистальной окклюзии зубных рядов у пациентов с «незавершенным» ростом челюстного скелета рекомендуется учитывать тип лицевого скелета и инклинацию резцов нижней челюсти.

5. У лиц с дистальной окклюзией зубных рядов, сочетанной с ретро- и микрогнатией нижней челюсти, сагиттальным несоответствием во фронтальном отделе более 6 мм и *CS5-* стадией формирования шейных позвонков, ортодонтическое лечение рекомендуется проводить с реализацией симптоматического принципа по окончанию роста костей лицевого черепа (*CS6-* стадии).

СПИСОК РАБОТ, ОПУБЛИКОВАННЫХ ПО ТЕМЕ ДИССЕРТАЦИИ

1. Меграбян, О.А. Тактика лечения ретро- и микрогнатии нижней челюсти у пациентов с незавершенным ростом лицевого скелета / О.А. Меграбян, П.В. Ишмурзин // Проблемы стоматологии. – 2019. – №3 (15). – С. 103–109 (из перечня ВАК).

2. Меграбян, О.А. Принципы лечения пациентов с дистальной окклюзией зубных рядов, ассоциированной с микрогнатией нижней челюсти / О.А. Меграбян, П.В. Ишмурзин // Ортодонтия. – 2019. – №2 (86). – С. 65 (из перечня ВАК).

3. Особенности патогенетического лечения пациентов с дистальной окклюзией зубных рядов, ассоциированной с ретрогнатией нижней челюсти / О.А. Меграбян, М.А. Данилова, П.В. Ишмурзин, Е.В. Алексеев // Dental forum. – 2018. – №4. – С. 47–48 (из перечня ВАК).

4. Меграбян, О.А. Клинико-рентгенологические формы нижнечелюстной микро- и ретрогнатии / О.А. Меграбян, А.В. Демиденко, В.В. Ишмурина // Современные проблемы науки и образования [Электронный журнал]. – 2018. – №1. – URL: <http://www.science-education.ru/ru/article/view?id=27435> (из перечня ВАК).

5. Меграбян, О.А. Динамика роста нижней челюсти у пациентов с дистальной окклюзией зубных рядов, обусловленной нижней микро- или ретрогнатией / О.А. Меграбян, К.С. Скрипай // Оказание стоматологической помощи детям: материалы научно-практической конференции, посвященной 50-летию кафедры детской стоматологии и ортодонтии имени профессора Е.Ю. Симановской. – Пермь, 2020. – С. 67–70.

6. Меграбян, О.А. Характерные особенности профиля лица при различных клинико-рентгенологических формах ретро- и микрогнатии нижней челюсти / О.А. Меграбян, П.В. Ишмурзин // Актуальные вопросы стоматологии детского возраста: сборник научных статей 2-й Всероссийской научно-практической конференции, посвященной 90-летию со дня рождения профессора Сайфуллиной Халимы Мухлисовны. – Казань: Изд-во КГМУ. – 2019. – С. 108–112.

7. Меграбян, О.А. Особенности лечения пациентов с дистальной окклюзией зубных рядов в различные возрастные периоды / О.А. Меграбян, А.М. Конькова // Acta Medica Eurasica. – 2018. – № 4. – С. 19–29.

8. Меграбян, О.А. Тактика лечения дистальной окклюзии зубных рядов у пациентов в период активного роста лицевого скелета / О.А. Меграбян // Стоматология – наука и практика, перспективы развития: материалы юбилейной научно-практической конференции с международным участием, посвященной 40-летию кафедры стоматологии детского возраста ВолгГМУ. – Волгоград, 2018. – С. 207–208.

9. Меграбян, О.А. Структурное представительство этиологических факторов микро- и ретрогнатии нижней челюсти у пациентов с незавершенным ростом лицевого скелета / О.А. Меграбян // Научный посыл высшей школы – реальные достижения практического здравоохранения: сборник научных трудов. – Н.Новгород. – 2018. – Вып. 1. – С. 341–344.

10. Меграбян, О.А. Изменение челюстно-лицевого комплекса у пациентов с ретро- и микрогнатией нижней челюсти в процессе роста челюстного комплекса / О.А. Меграбян // Молодая наука – практическому здравоохранению: тезисы докладов 91-й итоговой научно-практической конференции студентов, ординаторов, аспирантов, молодых ученых (до 35 лет) ПГМУ имени академика Е.А. Вагнера. – Пермь: Изд-во Перм. нац. исслед. политехн. ун-та, 2018. – С. 270–272.